



## SCHULTERGELENK

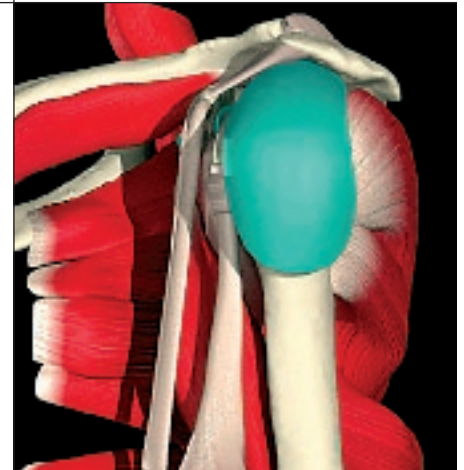
Schmerzen im Bereich der Schulter sind ein sehr häufiges Krankheitsbild. Die Ursache der Beschwerden finden wir meist nicht in den knöchernen Strukturen von Oberarmkopf und Pfanne sondern in den umgebenden Weichteilen. Der Gleitraum zwischen Schulterdach und Rotatorenmanschette ist sehr häufig der Verursacher von Schmerzen. Es kommt zu einer räumlichen Enge unter dem Schulterdach und zur Entzündung des Schleimbeutels. Wir bezeichnen dieses Krankheitsbild als Engpass-Syndrom oder Impingementsyndrom.

### Engpass-Syndrom Impingementsyndrom

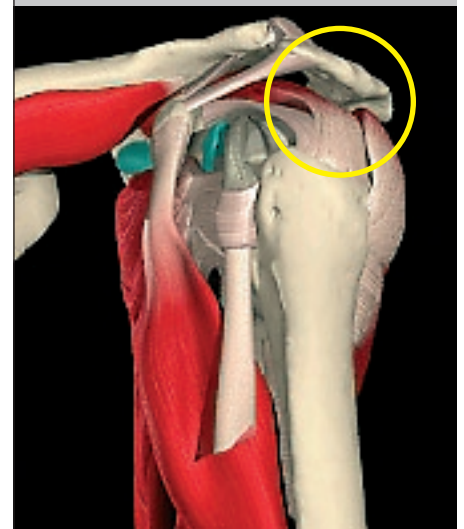
Große Beanspruchung, wie dauerndes Überkopfarbeiten oder Sportarten wie Tennis, Badminton oder intensives Hanteltraining, führt häufig zur Reizung und Entzündung des Schleimbeutels unter dem Schulterdach. Es kommt zu einem Engpaß-Syndrom unter dem knöchernen Schulterdach. Verkalkungen in der Sehne, Sehnenrisse, Knochenausziehungen unter dem Schulterdach oder Arthrosen im Schulterreckgelenk können ebenfalls die Ursache für diese Beschwerden sein. Die Schmerzen treten vor allem beim seitlichen Hochheben oder in der Über-Kopf-Position auf. Das Arbeiten über Kopf ist schmerzhaft oder zeitweise unmöglich. Mit Krankengymnastik, Einnehmen von entzündungshemmenden Medikamenten, Injektionen unter das Schulterdach und Vermeidung von Überkopfarbeiten kann in der Anfangsphase eine Linderung erreicht werden. Ohne Behandlung allerdings werden die Schmerzen mit zunehmender Dauer immer stärker und treten auch nachts auf. Das Liegen auf der betroffenen Schulter ist kaum noch möglich. Die Entzündung befindet sich dann bereits im chronischen Stadium und greift auf die Muskelmanschette über. Der Arm kann nur noch mit großer Mühe seitlich abgehoben werden. Manche Patienten berichten über eine Schwäche des Armes. In dieser Phase lassen sich oft die ersten Einrisse in der Rotatorenmanschette feststellen. Die Schulter wird immer unbeweglicher und steift allmählich ein. Ist die Erkrankung bereits in diesem Stadium, dann helfen konservative Behandlungsformen nur noch in seltenen Fällen.

### Operationstechnik (Acromioplastik)

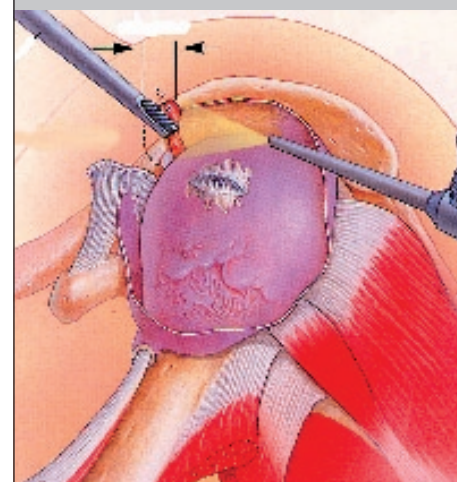
Die Gelenkspiegelung (Arthroskopie) ermöglicht es uns, das Schultergelenk und den Bereich unter dem Schulterdach optimal zu beurteilen und gleichzeitig einen krankhaften Befund zu behandeln. Sehr häufig finden wir einen chronisch entzündeten Schleimbeutel und Einrisse in der Rotatorenmanschette. Der Schleimbeutel wird entfernt und die Muskelmanschette geglättet. Der Unterrand des Schulterdachs wird abgehobelt und geglättet, um den Gleitraum für die Sehnen zu erweitern. Mit kleinen motorbetriebenen Fräsen und rotierenden Messern kann die gesamte Operation durchgeführt werden. Es sind nur wenige kleine Hautschnitte notwendig. Bestehen zusätzlich Beschwerden mit Verschleißerscheinungen (= Arthrose) am Schulterreckgelenk dann können vorpringende Knochenbauten abgeschliffen werden. Bei fortgeschrittenen Schulterreckgelenkartrosen kann es notwendig sein, Teile davon operativ zu entfernen.



Gleitraum unter dem Schulterdach mit Rotatorenmanschette und Schleimbeutel  
linke Schulter seitlich



Engpass-Syndrom unter dem Schulterdach  
(o = räumliche Einengung)



Erweiterung des Gleitraums durch Abschleifen der Schulterdachunterseite und Entfernung des Schleimbeutels



## SCHULTERGELENK

### Kalkschulter (Tendinosis calcarea, Tendinitis calcarea)

Diese Erkrankung betrifft am häufigsten Patienten im mittleren Lebensalter (> 40 Jahre). Frauen sind häufiger betroffen. Aus weitgehend ungeklärter Ursache (evtl. Minderdurchblutung der Sehnenansätze) zeigen sich im Ansatzbereich der Supraspinatussehne (= Teil der Rotatorenmanschette) Kalkablagerungen. Diese Ablagerungen führen in regelmäßigen Abständen zu Entzündungen des Schleimbeutels und damit verbundenen massiven Beschwerden. Im Laufe der Erkrankung kommt es zu schubweisen hochakuten Schmerzattacken, wahrscheinlich verursacht durch das Aufbrechen der Kalkdepots in den Schleimbeutel. Im akuten Stadium helfen Schmerzmedikamente und Injektionen in den Gleitraum. In vielen Fällen wiederholen sich die sehr schmerzhaften Phasen und ein operativer Eingriff ist notwendig.

### Operationstechnik (Entfernung des Kalkdepots)

Eine arthroskopische Entfernung des Kalkdepots ist meist problemlos möglich. Der Gleitraum unter dem Schulterdach wird dargestellt und Teile des entzündeten Schleimbeutels entfernt. Mit kleinen Tastinstrumenten sucht man die Sehnen der Rotatorenmanschette ab. Nach Lokalisation des Kalkdepots spaltet man die Sehne und löst den Kalk heraus. Der Eingriff kann ambulant oder kurzstationär durchgeführt werden.

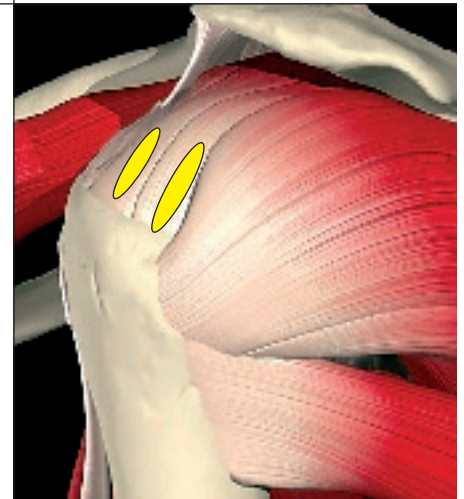### Schultersteife „frozen shoulder“

Einstellungen der Schulter können durch die bereits beschriebenen Krankheitsbilder wie Impingementsyndrom, Kalkschulter, Schulterinstabilitäten oder Rotatorenmanschettenrupturen bedingt sein. In den häufigsten Fällen entsteht die Schultersteife (frozen shoulder“) jedoch als selbst

ständiges Krankheitsbild. Als Ursachen diskutiert man endogene Faktoren wie hormonelle Veränderungen (Menopause) oder Blutzucker- und Schilddrüsenerkrankungen. Es kommt zur fortschreitenden Kapselschrumpfung mit zunehmender und meist sehr schmerzhafter Bewegungseinschränkung. In allen Fällen sollte eine langfristige konservative Behandlung (Krankengymnastik, Medikamente) ausgeschöpft werden. Sollte diese Behandlung nicht erfolgreich sein, dann kann die Schulter operativ behandelt werden. Arthroskopisch kann das Gelenk schonend aufgedehnt werden, in besonders hartnäckigen Fällen kann eine Spaltung der Kapsel mit Teilentfernung der Gelenkinnenhaut (= Synovektomie) notwendig werden.

### Rehabilitation

Die Rehabilitation nach Schultereingriffen ist mit einem Zeitaufwand von 3 bis 4 Monaten zu kalkulieren. Die Nachbehandlung erfolgt frühfunktionell ohne lange Ruhigstellung des Armes. Bereits am Operationstag beginnen wir mit einer schonenden Mobilisierung, um Verklebungen im Gelenk zu vermeiden. Der Patient muss die Nachbehandlung sehr diszipliniert durchführen, um sehr gute funktionelle Ergebnisse und Schmerzfreiheit zu erreichen. In einigen Fällen verwenden wir zusätzlich eine Motorschiene zur passiven Bewegung der Schulter. Die Einnahme von entzündungshemmenden Medikamenten ist oft notwendig. Die Ergebnisse nach operativen Eingriffen an der Schulter sind als gut zu bezeichnen.



Kalkeinlagerungen in die Supraspinatussehne (gelb)



Rehabilitation nach Schultereingriffen wichtiger Bestandteil der Behandlung nach der Operation